ESTUDO DE CASO: SISTEMATIZAÇÃO DA ASSISTÊNCIA DE ENFERMAGEM

Case Study: Systematization Of Nursing Assistance

Paloma de Souza Pereira
Michele Faggionato
Fabiana Lopes

Resumo

A IC é uma doença que acomete o coração e assim o fluxo sanguíneo, com isso no trabalho iremos conhecer um pouco sobre a doença, discursar sobre um caso clinico onde buscaremos intervir nos sinais e sintomas procurando melhorará o quadro e assim apresentando recuperação do cliente.

Descritores: ICC, SAE, Cuidados de enfermagem.

Summary

IC is a disease that affects the heart and thus the blood flow, with this in the work we will know a little about the disease, talk about a clinical case where we will try to intervene in the signs and symptoms looking to improve the picture and thus presenting recovery of the client.

Descriptors: ICC, SAE, nursing care.

Desenvolvimento do texto

> Insuficiência cardíaca (IC), algumas vezes designada como IC congestiva, resulta de distúrbios cardíacos estruturais ou funcionais que comprometem a capacidade de enchimento ou de ejeção de sangue dos ventrículos. A IC é uma síndrome clínica caracterizada por sinais e sintomas de sobrecarga hídrica ou de perfusão tissular inadequada.(BRUNNER&SUDDARTH,2016, p. 674-675)

Essa doença pode afetar o lado direito ou esquerdo do coração, porém um individuo pode ser acometido com os dois lados do coração. Os sinais e sintomas são diferentes conforme o lado afetado podendo citar como cogestão pulmonar, dispneia, ortopneia, tosse, estertores, perfusão tissular inadequada oligúria como sendo encontradas no IC esquerda, já na direita encontramos edema, hepatomegalia, ascite, náuseas, congestão das vísceras e tecidos periféricos entre outros. (BRUNNER; SUDDARTH, 2016)

Materiais e métodos

Trata-se de um estudo de caso realizado a partir de livros, em português dos últimos cinco anos. Utilizaram-se como palavras-chave ICC, SAE e cuidados de enfermagem base NANDA 2015/2017 e BRUNNER&SUDDARTH 2016.

Resultados

P.R.S, 55 anos, negro, hipertenso diagnosticado há 11anos, casado, pedreiro, cinco filhos, deu entrada na unidade de pronto atendimento do Hospital Geral de Santa Tereza, acompanhado de sua esposa, advindo de sua residência devido a dispneia desencadeada por pequenos esforços e edema em MMII. Durante a anamnese o enfermeiro de plantão questionou ao paciente sobre seus hábitos de vida, desorientado e com dificuldades para ouvir, a esposa respondeu por ele. Segundo ela "ele não realiza atividades físicas, pois se sente cansado devido a doença do coração, assim que faz pequenos esforços", negando uso de álcool e alergias. Além disso, relatou que os problemas de saúde começaram há cerca de seis meses, quando lhe foi dado um diagnóstico de doença cardíaca devido a tosse persistente durante s esforços (os exames analisados pelo enfermeiro não continham a classificação da doença). Depois do diagnostico ainda segundo a mesma eles acharam que os sintomas vinham do cigarro utilizado por seu esposo há 20anos, porém com as crises de falta de ar resolveram procurar o serviço de saúde.

Histórico clínico: Apendicectomia aos 33anos, dislipidemia, em uso de sinvastatina 10mg e captopril 25mg.

Histórico familiar: Mãe hipertensa e diabética e irmão cardiopata, com histórico de IM aos 35anos.

O exame físico realizado pelo enfermeiro evidenciou: Peso: 90 kg, altura: 1,75m, P.A: 100x80 mmHg, FC: 100 bpm, T: 36,5 º e FR: 14 irpm. Confuso, mucosas hipocoradas, dentição incompleta em uso de prótese, audição esquerda diminuída, veias jugulares túrgidas(1,5), MMSS úmidos e frios com cianosedos leitos ungueais, pulso filiforme, AC: apresentando terceira bulha(B3), com sopros, AP: presença de estertores, com tosse aos esforços, AA: RHA+ com fígado palpável a 6cm do rebordo costal, genitália integra apresentando oligúria e edema em MMII(+++/4+). Os exames laboratoriais revelaram hemoglobina 15,0g/dL, Ht: 45%, 10.000 leucócitos/mm³, 120.000 plaquetas/mm³, taxas séricas de sódio de 119mEq/L, de potássio de 4,4 mEq/L, de ureia de 65mg/dL, e de creatinina de 1,2mg/dL, triglicerídeos 250, colesterol total: 237mg/dl, HDL: 42mg/dl. Foi solicitado raio X de tórax

que demonstrou o ingurgitamento de veias pulmonares e o ecocardiograma que demonstrou alterações cardíacas e determinou o tipo da ICC. Prescrito: 80mg de furosemida, 0,125mg de digoxina, 10mg de enalapril, 25mg de espironolactona e 300 mg de ranitidina diários. Segue aos cuidados de enfermagem adequados a sintomatologia e patologia do paciente.

Mapa conceitual dos problemas:

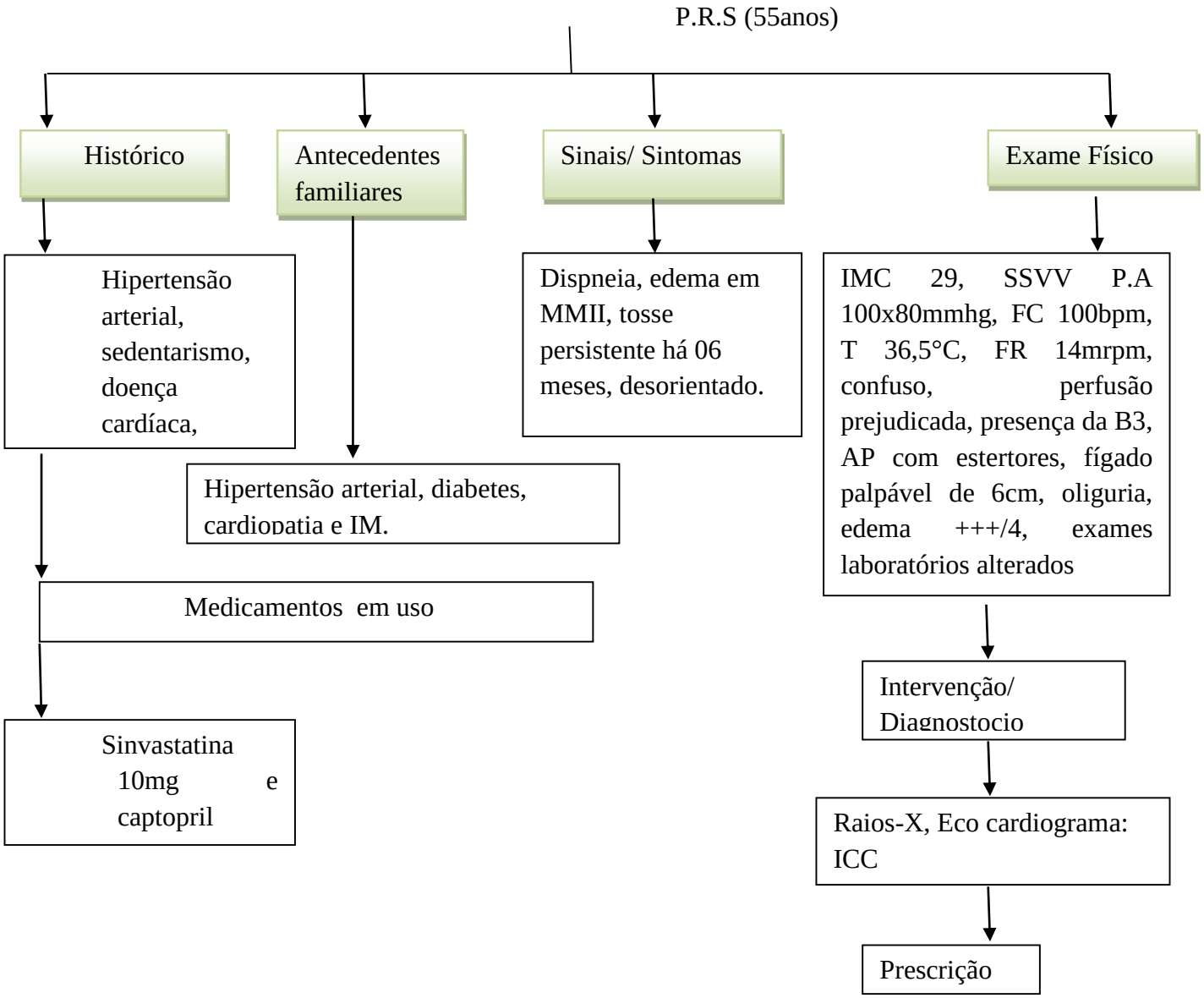

Sistematização da assistência de enfermagem

Nome: P.R.S Registro: 0000 Clinica : Médica
Idade: 55anos Data de nascimento: 10/ 05/ 1962
Quarto: 10 Leito: 4 Data de internação: 20/ 08/ 2017

Diagnósticos de enfermagem	Resultados	Intervenção	Prescrição	Horário
Confusão aguda relacionado a perfusão inadequada, caracterizado com por alteração do nível de consciência.	Apresentará melhora do quadro de confusão em 24horas.	Monitorar nível de consciência, controlar o ambiente e prevenção de quedas.	1º Avaliar nível de consciência de 4/4hrs.	10hr 14hr 18hr 22hr
			2º Manter grades do leito elevadas	Contínuo
			3º Orientar sobre tempo e espaço.	Contínuo
			4º Realizar contensão	s/n
Volume de líquidos excessivo relacionado com ICC, caracterizado por dispneia, edema e a oliguria.	Melhorará quadro em sete dias.	Fazer controle Hídrico e orientação sobre alimentos hipersódicos.	1º Realizar controle hídrico	Contínuo
			2º Anotar características da diurese	Contínuo
			3º Não elevar MMII maior que o nível torácico.	ATENÇÃO
			4º Avaliar nível de edema de 6/6hrs	10hrs 16hrs 22hrs 04hrs
Perfusão tissular periférica ineficaz relacionada aconhecimento deficiente do processo da doença caracterizado por edema e as características da pele alteradas.	Melhorará Perfusão emmembros em 12hrs.	Aquecer extremidades dos membros melhorando a perfusão e obsevar presença de cianose.	1º Manter extremidades aquecidas e anotar alterações	Continuo
			2º Verificar Saturação de 4/4hrs	08hrs 12hrs 16hrs 20hrs 24hrs 04hrs
			3º Observar cianose em leitos ungueais	ATENÇÃO

			4º Ofertar oxigênio se saturação < 94% e comunicar o médico.	ATENÇÃO
Débito cardíaco diminuído relacionado ao ICC, caracterizado pela distensão daveia jugular, presença da 3º bulha cardíaca, pele fria, úmida e pegajosa.	Apresentará melhora nas características da pele e não irá piorar quadro cardíaco.	Manter monitorização.	1º Verificar SSVV de 04/04 horas nas primeiras 24hrs	08hrs 12hrs 16hrs 20hrs 24hrs 04hrs
			2º Verificar frequência cardíaca antes da administração de digoxina	ATENÇÂO
			3º Manter repouso no leito nas primeiras 24hrs	Contínuo
			4º Observar características da pele	Contínuo
Padrão respiratório ineficaz relacionado à obesidade e a complacência cardíaca, caracterizado por dispneia, bradipneia e AP com estertores.	Restabelecerá padrão respiratório eficaz em 6hrs.	Monitoramento respiratório com melhora do padrão.	1º Elevação de cabeceira a 45º	Contínuo
			2º Ofertar O^2 se saturação menor que 94%	ATENÇÃO
			3º Oferecer e anotar aceitação da dieta oferecida	08hrs 12hrs 14hrs 19hrs
			4º Observar sinais de dispneia e dificuldade respiratória	ATENÇÃO
Risco de desequilíbrio eletrolítico relacionado à disfunção renal e volume de liquido excessivo.	Manterá controle eletrolítico.	Observar sinais de alterações.	1º Observar diurese e características	Contínuo
			2º Observar	Contínuo

			edema e alterações da pele	
			3º Observar se apresenta disúria, e anúria.	Manhã Tarde Noite
			4º Medicar com diurético (furosemida) no período da manhã	ATENÇÃO
Risco de integridade tissular prejudicada relacionado à umidade, volume excessivo de líquidos e estado nutricional desequilibrado.	Manterá pele integra.	Realizar cuidados com a pele.	1º Realizar massagem e hidratação corporal três vezes ao dia	10hrs 16hrs 22hrs
			2º Observar se o paciente está realizando mudança de decúbito	Contínuo
			3º Realizar banho de aspersão com auxilio	Manhã
			4º Observar sinais flogísticos em incisão do cateter venoso	Contínuo

Tabela 1-Modelo de SAE

Michele Souza 21/08/2017 às 08hrs
(Enfermeiro)

Conclusão

Neste trabalho pode-se perceber que a sintomatologia da IC é caracterizada pelo ventrículo afetado, assim o estudo de caso mostra que a doença pode acometer os dois lados do coração. Quando aplicadas as intervenções de enfermagem é possível melhorar os sinais e sintomas, dando uma melhor recuperação. Assim a assistência de enfermagem é um trabalho em equipe onde todos buscam oferecer um melhor atendimento com eficácia.

Referência Bibliográfica

BRUNNER; SUDDARTH. Revisão Sonia Regina S. Tradução: Patricia Lydie V. Manual de enfermagem médico cirúrgico. In: **Insuficiência cardíaca**. Rio de Janeiro: Guanabara, 2015. p. 674-685.

HERDMAN, T.H; KAMISTSURU, S. Tradução: Regina Machado Garcez. **Diagnósticos de enfermagem da NANDA**: Definições e classificação. Porto Alegre: Artemed, 2015.

CHAVES, L.D; SOLAI, C.A. **Sistematização da assistência da enfermagem**:considerações teóricas e aplicabilidade.São Paulo: Martinari, 2015.