O USO DO ULTRASSOM NO TRATAMENTO DE LIPODISTROFIA LOCALIZADA– REVISÃO DE LITERATURA

PINTO, M.C.C.S[1] ., .PEREIRA,L.P[2]., BACELAR,I.A[3]

[1]Discente em Estética e Cosmetologia Faculdade São Lourenço – UNISEPE – São Lourenço/MG – email: mcarol.csp@gmail.com

[2]Doutora, Mestre e Docente em Estética e Cosmetologia Faculdade São Lourenço – UNISEPE – São Lourenço/MG.

[3]Mestre e Docente em Estética e Cosmetologia Faculdade São Lourenço – UNISEPE – São Lourenço/MG.

RESUMO

A eletroterapia revolucionou os tratamentos estéticos, tanto faciais como corporais. Seus efeitos são visíveis muito rapidamente, trazendo satisfação e resultados garantidos para os clientes. Dentre as mais diversas técnicas e aparelhos, destaca-se o Ultrassom, um aparelho que trabalha emitindo ondas sonoras, que provocam uma vibração intensa nos tecidos, de modo indolor e seguro, desde que seja aplicado corretamente. Este aparelho promove diversos efeitos fisiológicos, dentre eles o mais desejado, a lipólise dos adipócitos, células de gordura que constituem o tecido adiposo, que em algumas regiões do corpo se acumula excessivamente. Eliminando assim a Lipodistrofia localizada, mais conhecida como gordura localizada. Esse procedimento tem finalidade estética, porém é importante ressaltar que trata-se também de um problema de saúde, conforme o grau desse acúmulo. De forma clara e objetiva, o presente trabalho aborda a terapia com Ultrassom para redução da Lipodistrofia, sendo um aparelho revolucionário, que vem se destacando por sua eficácia e funcionalidade nos tratamentos estéticos.

PALAVRAS-CHAVES: Ultrassom, Lipodistrofia, Tratamentos Estéticos, Saúde, Redução de medidas.

THE USE OF ULTRASOUND IN THE TREATMENT OF LOCALIZED LIPODYSTROPHY-LITERATURE REVIEW

ABSTRACT

Electrotherapy revolutionized aesthetic treatments, both facial and body. Its effects are visible very quickly, bringing satisfaction and guaranteed results to customers. Among the most diverse techniques and methods, we highlight Ultrasound, a device that works by emitting sound waves, which cause intense vibration in the tissues, painlessly and safely, as long as it is applied correctly. This device promotes various physiological effects, among them the most desired, the lipolysis of the adipocytes, fat cells that constitute adipose tissue, which in some regions of the body accumulates excessively. Eliminating localized lipodystrophy, better known as localized fat. This procedure has aesthetic purpose, but it is important to emphasize that it is

also a health problem, according to the degree of this accumulation. In a clear and objective way, the present work approaches the therapy with Ultrasound in Lipodystrophy, a revolutionary device, which has been distinguished by its effectiveness and functionality in the aesthetic treatments.

KEYWORDS: Ultrasound, Lipodystrophy, Aesthetic Treatments, Health, Reduction of measures.

INTRODUÇÃO

ULTRASSOM

O aparelho de Ultrassom já era utilizado há vários anos pelos profissionais das áreas da medicina e fisioterapia, porém seu uso na Estética é recente, há mais de 14 anos vêm sendo empregado no tratamento de disfunções estéticas (MAIO ,2016). A terapia ultrassônica consiste em um tratamento efetuado por vibrações mecânicas com frequência superior a 20.000 Hz, sendo assim imperceptível à audição humana quando ultrapassa essa faixa de frequência (LACRIMANT *et al* 2014).

Existem atualmente no mercado aparelhos que possuem frequências variadas, sendo os principais os de 1MHz, 3MHz, e 5 MHz. Porém o de uso estético, é de 3 MHz, por atingir camadas mais superficiais, e não atravessar a camada muscular, sendo assim não chega aos órgãos vitais (LACRIMANT *et al* 2014). Segundo Neves *et al*, (2013), quando as ondas ultrassônicas são emitidas nessa frequência, penetram apenas de 3 a 4 cm.

O Ultrassom consiste em um equipamento específico composto por visor compatível e seus respectivos componentes, que recebe corrente elétrica em seu circuito, convertendo-a em agitamentos elétricos de alta frequência. (LACRIMANT *et al* 2014). As ondas ultrassônicas formam-se quando as oscilações elétricas são transmitidas ao cristal piezelétrico, que encontra-se no cabeçote do aparelho (transdutor). Essa forma o que era energia elétrica se converte em energia mecânica (BORGES *et al* 2016).

Segundo Oliveira (2016), existem dois modos a serem aplicadas as ondas ultrassônicas: Modo Contínuo e Modo Pulsado. Diferindo-se na interrupção da propagação das ondas. O Modo Contínuo, ou seja

propagação continua, sem interrupções, promove efeito térmico, por isso é o mais recomendado no tratamento da lipodistrofia. Enquanto o Modo Pulsado consiste em rajadas de ondas pulsadas com intervalos de tempo e promove efeitos não térmicos, contribuindo apenas na permeabilidade celular.

Os efeitos fisiológicos são extremamente benéficos, sendo eles de ação térmica ou mecânica. Destacam-se a micromassagem, por meio das oscilações provocadas pelo feixe ultrassônico atravessando os tecidos, melhorando a circulação de fluidos, consequentemente melhora ne oxigenação e nutrição. Ele contribui para a permeação de ativos, por sua propriedade de cavitação, que são bolhas que se formam no tecido e se rompem violentamente, além de diminuir o potêncial de membrana celular, aumentando os processos osmóticos. Dessas duas maneiras têm-se a permeação de ativos, Pode-se também obter a estimulação da angiogênese, isto é, formação de novos vasos, e sua ação tixotrópica, que tem a propriedade de molidificar estruturas de estado sólido em gel, o que é bastante favorável no tratamento de FEG e fibrose pós cirúrgica. Na gordura localizada ele age quebrando a gordura devido ao aumento de energia o que leva a formação de bolhas de ar que levam a ruptura celular, logo a gordura se desloca do espaço extracelular, sendo encaminhada para o fígado e vias linfáticas. (LACRIMANT et al, 2014).

A forma de uso do aparelho consiste em delimitar a área a ser tratada, para então calcular o tempo de uso do aparelho, levando-se em consideração o tamanho da ERA (Área de Radiação Efetiva). Se for uma área ais extensa, recomenda-se dividir me quadrantes, e aplicar por regiões. Não pode haver presença de ar entre o cabeçote e o tecido, para que a ondas cheguem na área a ser tratada, sendo assim, é necessário um agente acoplador, como o gel hidrossolúvel, ou ainda um gel com princípios ativos lipolíticos. (BORGES et al, 2016).

Segundo Pereira (2017), é contraindicado o uso do aparelho de Ultrassom em pacientes que relatem problemas vasculares, por conta do risco de embolias, tendência a ter hemorragias, áreas afetadas por isquemia, áreas ao redor dos olhos e crânio, devido a propriedade de cavitação do aparelho, coração, pela possibilidade de modificar as propriedades contráteis. Não deve ser aplicado sobre útero gravídico, podendo interferir no desenvolvimento do feto durante sua formação, sobre tumores, por conta da possibilidade de acelerar o crescimento e/ou metástase, locais de infecção, pelo risco de disseminação.

LIPODISTROFIA

O padrão de beleza que é imposto pela sociedade varia-se de tempos em tempos. Porém, atualmente o que prevalece é o padrão magro, esguio e sem nenhuma “gordurinha localizada”. Em contrapartida, o mal do século tem sido o número exorbitante que cresce a cada dia de pessoas com sobrepeso e obesidade. Tempos atrás a mulher volumosa, com muitas curvas, era símbolo de feminilidade e fecundidade. (YAMAMURA, 2010).

A lipodistrofia localizada, conhecida popularmente como gordura localizada, acomete o tecido adiposo, também conhecido como tecido gordo, camada sobcutânea de gordura ou ainda hipoderme. O mesmo se localiza na camada mais profunda da pele, sob derme. Constitui-se basicamente pelos adipócitos, células responsáveis pelo armazenamento de lipídios (MATOS, 2014).

As causas dessa disfunção estética e, em certos casos, patológica são várias. Segundo Marc (2011), as lipodistrofias adquiridas, ou seja, que o indivíduo, por determinados fatores desenvolve ao longo da vida são mais comuns que as lipodistrofias congênitas, que são aquelas herdadas geneticamente, o indivíduo já nasce com a predisposição.

A lipodistrofia não escolhe raça, na idade, quando é de origem congênita, logo aparece na infância ou puberdade. O público feminino é o mais acometido, em comparação ao masculino, que também não deixa de ser atingido, porém, em menor quantidade. (MARC, 2011).

No tecido adiposo feminino, os adipócitos são grandes e estão presentes no interior de septos grandes e retangulares, além do que, apresentam-se em quantidade 5 vezes maior quando comparado ao sexo masculino (MATOS, 2014).

No caso de lipodistrofia adquirida, fatores externos e internos são responsáveis por tal distúrbio. Destacando-se o sedentarismo, o stress da vida moderna, o tabagismo, distúrbios hormonais, como a elevação de estrogênio, da aldosterona, da prolactina e da insulina, este último de suma importância no controle de glicose na corrente sanguínea, síndrome pré-menstrual, uso de anticoncepcionais, dismenorreias, algumas alterações ortopédicas sépiticas e a patologia venosa ou linfática. (NEVES, 2007).

De acordo com Neves (2007), por definição, trata-se de um quadro onde há retenção hídrica, de sódio e potássio, a pressão intersticial é aumentada, o que gera compressão de veias e vasos linfáticos, fibras elásticas degeneram-se, e as colágenas se polimerizam, edema e hipertrofia das adiposidades. Podemos então dizer que: “o mecanismo fisiopatológico da lipodistrofia gordurosa envolve um bloqueio do metabolismo lipolítico dos adipócitos, com sobrecarga, ocasionando estase venosa, edema e fibrose” (Ribeiro, 2006).

A gordura localizada nada mais é do que as sobras após emagrecimento, são depósitos resistentes ao emagrecimento, que matêm características hereditárias. Pode depositar-se de forma geral, que pode ser mobilizada facilmente, e o depósito hereditário, que tende a ser mais difícil eliminá-lo, logo não trata-se do peso propriamente dito, mas sim da forma com que a gordura é distribuída (NEVES, 2007).

METODOLOGIA

O presente estudo trata-se de uma revisão de literatura com caráter narrativo e a escolha dos artigos entre os anos de 2007 e 2017, em português, na base de dados Periódicos Capes, Scielo e Pubmed. Para a triagem dos artigos foram utilizados os seguintes descritores: “Ultrassom”, “Lipodistrofia”, “Tratamentos Estéticos”,” Saúde”; “Redução de Medidas”. Foram exclusos da pesquisa artigos não relacionados com o assunto abordado. As fontes bibliográficas utilizadas neste trabalho são datadas de 2006 a 2017, e apresentam caráter narrativo e descritivo por haver escassez de conhecimento sistematizado.

RESULTADOS E DISCUSSÃO

Dentre os diversos tratamentos estéticos e até mesmo cirúrgicos o Ultrassom destaca-se por sua eficiência e segurança. Segundo Oliveira (2016), apesar do vasto leque de escolha de aparelhos para o tratamento de gordura localizada, o mais indicado é o Ultrassom de Alta Potência, por ser indolor, o cliente pode voltar as suas atividades diárias normalmente, pode ser feitos por homens e mulheres, sendo uma opção até prar quem cogita uma cirurgia plástica.

Já Silva, *et al* (2017), comparando o Ultrassom de 1 MHz e o de 3 MHz, chegou à conclusão que o US de 1 MHz apresentou melhor satisfação dos pacientes, visual e pessoal, já com o de 3 MHz verificou-se melhora superior no quesito adipometria e sensibilidade. Como podemos observar na tabela 1.

Tabela 1: Estudo comparativo entre dois grupos de pacientes que receberam tratamento com o Ultrassom de 1 e 3 MHz, em relação a redução de edema, IMC e Fibroedema Gelóide (FEG).

	Grupo 1 (1 MHz)	Grupo 2 (3 MHz)
Edema	60%	33,3%
IMC(obesidade leve)	20%	0%
Temperatura diminuída	60%	66,6%
FEG grau III	60%	100%
FEG grau IV	40%	0%
FEG edematoso	60%	33,3%
FEG duro	20%	66,6%
FEG flácido	20%	0%

IMC: Índice de Massa Corporal / FEG: Fibroedema Gelóide

Fonte: Silva, *et al* (2017)

Relatos de Mandari, *et al* (2010), confirmam que o Ultrassom de alta potência, é mais eficaz na atenuação sobre a célula de gordura, levando em consideração que sua onda sonora é diretamente focalizada e sua frequência é maior do que o Ultra som terapêutico. Muito embora ainda seja escasso os estudos que comprovem sua real atuação, sugerindo-se outra pesquisas para melhor formação de um conceito a respeito do tema.

Em um estudo de caso realizado com mulheres sedentárias, Neves, *et al* (2013), observou, e comparou, como podemos ver nas tabelas 2 e 3, em que a associação da massagem modeladora e Ultrassom têm bons resultados, as duas técnicas são efetivas na redução de gordura localizada abdominal, no público de mulheres sedentárias, mas evidencia que se faz necessário novas pesquisas, comparando o Ultrassom e a massagem modeladora de forma isolada e associada, para ter resultados mais exatos, assim, enriquecer e dar credibilidade à essa terapêutica na Fisioterapia Dermatofuncional.

Tabela 2: Resultados adipométricos dos grupos.

	GC				GUS				GM				GMUS			
	Supra		Abd		Supra		Abd		Supra		Abd		Supra		Abd	
	A	D	A	D	A	D	A	D	A	D	A	D	A	D	A	D
1	1,5	1,4	2	2	2	1,6	2,9	3	1,5	1,4	3	3	1,9	1,8	2,4	2
2	2,5	3	3,5	3,5	1,5	1,5	2,2	2	2,5	2,5	3	3	2,5	2,5	3,5	3,5
3	1	1	1,8	1,6	1,5	1,5	2,5	2,5	2,6	2,6	3	2,5	1,5	1,5	2,5	2,5
4	1,2	1,2	2	2.0	1,6	1,5	2	1,8	3,9	2,4	3,9	2,7	1,6	1,3	2,4	2,2
MD	1,6	1,6	2,3	2,3	1,7	1,5	2,4	2,3	2,6	2,2	3,2	2,8	1,8	1,7	2,7	2,5
DP	0,6	0,9	0,7	8,8	0,2	0,05	0,3	0,5	0,9	0,5	0,4	0,2	0,4	0,5	0,5	0,6

GM- Grupo Massagem; GMUS- Grupo massagem mais ultrassom; GUS- Grupo ultrassom; GC Grupo controle

Fonte: Neves, *et al* (2013).

Tabela 3: Resultados adipométricos dos grupos.

Pac	GC						GUS					
	Infra		Supra		Em cima		Infra		Supra		Em cima	
	A	D	A	D	A	D	A	D	A	D	A	D
1	80,5	78	70	70	77	81	87,5	86	80	75,5	83	84,5
2	90,5	87	82	80	87	88	80,5	78	72	70	76,5	75
3	77	77	69	69	75	75	84	85	70	69	78,5	77
4	83	83	70	72	74	76	83	78	75	74	81	81
MD	82,8	81,3	73	73	78	80	83,7	81,8	74,3	72,1	79,7	79,3
DP	5,7	4,6	6,1	4,9	5,9	5,9	2,9	4,3	4,3	3,1	2,8	4,2

Pac	GM						GMUS					
	Infra		Supra		Em cima		Infra		Supra		Em cima	
	A	D	A	D	A	D	A	D	A	D	A	D
1	77	81,5	73	74	80	78	87	83	75,5	74	81	79
2	87,5	82	75	74	86	79	89	87	81	76,5	86	83,5
3	78	81	72	70	79	74	79	77,5	75,5	69	78,5	74
4	81	80	74	71	78	74	79,5	85,5	69	65,5	77	75
MD	80,9	81,1	74	72	81	76,2	83,6	83,3	75,3	71,2	80,6	77,8
DP	4,73	0,85	1,29	2,06	3,59	2,62	5,121	4,17	4,907	4,94	3,9	4,32

GM- Grupo Massagem; GMUS- Grupo massagem mais ultrassom; GUS- Grupo ultrassom; GC Grupo controle
MD- Média; DP- Desvio padrão; Infra – Infra umbilical; Supra – Supra umbilical; Em cima – Em cima da cicatriz; Pac – Paciente;

Fonte: Neves, *et al* (2013)

Cardoso, *et al*, (2016) afirma que: "o uso da ultracavitação foi um procedimento seguro, eficaz e bem tolerado para o auxílio da perda de medidas". Os resultados da pesquisa comprovaram através de dados a efetividade dessa técnica realizada com o aparelho de Ultrassom no tratamento e redução de gordura localizada.

Na realização de um estudo utilizando o Ultrassom, no modo Fonoforese, para permeação de ativos lipolíticos, relatou se, conforme tabela abaixo, que não houve redução na adiposidade localizada. As medidas de perimetria, plicometria e peso corporal não sofreram alteração, além do que, a análise do tamanho da camada do tecido adiposo, das voluntárias, por meio de ultrassonografia, sofreu um aumento na avaliação final. Esse aumento porém, pode ser por conta de negligência quanto a dieta e exercícios físicos no período de execução do estudo (SILVA, *et al*, 2014).

Tabela 4: Média e Desvio Padrão do peso, perimetria, plicometria, antes e depois do tratamento.

	Média ± DP Antes	Média ± DP Depois	P valor
Peso (Kg)	59,94 ± 9,29	59,76 ± 8,42	0,72
Perimetria (cm)	78,55 ± 9,18	78,35 ± 9,25	0,79
Plicometria (mm)	21,71 ± 5,02	21,88 ± 5,43	0,80
USG Longitudinal (cm)	20,91 ± 9,31	23,35 ± 7,6	0,04*

* Estatisticamente significativo com $p < 0,05$.

Fonte: Silva, *et al*, (2014).

Chantuni, *et al*, (2011), relata que o uso do Ultrassom terapêutico de 3 MHz, no modo contínuo, têm resultados na adiposidade infra-abdominal, tanto em seu uso isolado, quanto em seu uso associado à ativos lipolíticos. Tendo com método de avaliação eficaz a adipometria, para mensuração do tecido adiposo subcutâneo, quando comparado com a perimetria e a ultrassonografia, como podemos constatar nos gráficos (Figuras 1 e 2).

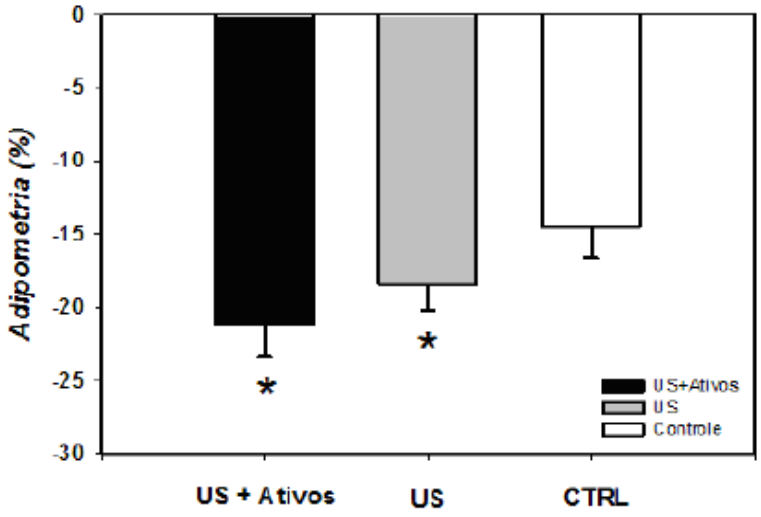

Figura 1:Análise da variação percentual da adipometria da região infra-abdominal bilateral(*) Grupos US+ Ativos e US tiveram maior variação percentual quando comparado ao grupo controle (p<0.05). (*) Diferença estatisticamente significativa em relação ao grupo controle (CTRL).
Fonte: Chantuni, *et al*, (2011).

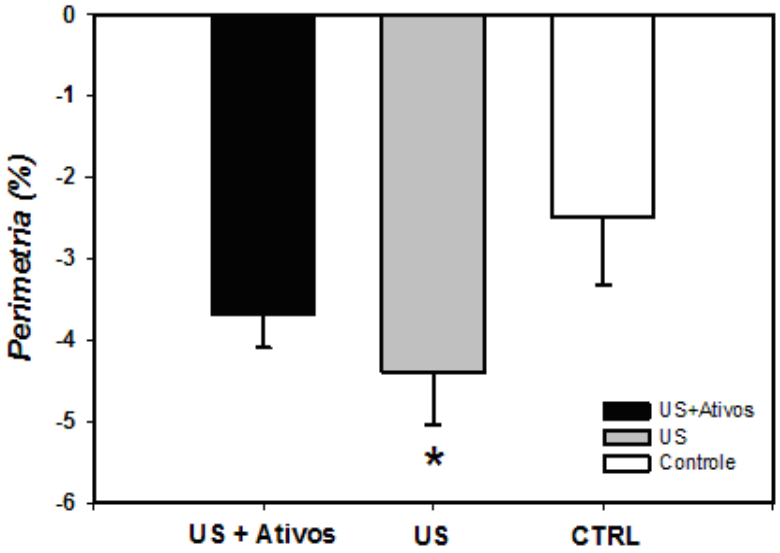

Figura 2: Análise da variação percentual em relação a perimetria da região infra-abdominal bilateral(*). Diferença estatisticamente significativa em relação ao grupo CTRL (p<0.05).
Fonte: Chantuni, *et al*, (2011).

Em um outro estudo de caso, onde pacientes foram submetidos à três sessões utilizando Ultrassom Focado, nas regiões do abdômen, flancos, coxas, joelhos e mamas, com intuito de redução de medidas, conseguiram um resultado de, em média, 2cm na circunferência após sessão única, como podemos visualizar na figuras 3 a e 3 b. O tratamento é bem tolerado, seguro e eficaz para o remodelamento corporal. Sendo assim, uma alternativa não invasiva à lipoaspiração convencional para pacientes com pequena a moderada quantidade de gordura localizada, que não querem ou não podem realizar um tratamento cirúrgico.

a)

b)

Figura 3: a) Abdome antes do tratamento e b) Abdômen após duas sessões de tratamento com Ultrassom Focalizado, com redução de 4 cm na perimetria.
Fonte: Niwa, *et al*, (2010).

CONCLUSÃO

Dentre os diversos tratamentos estéticos que buscam o melhor e mais fácil acesso para a redução da gordura localizada, destaca-se o aparelho de Ultrassom. Conclui-se que, os recursos terapêuticos utilizados com a finalidade de redução na lipodistrofia são vários, sendo o mais conveniente para o paciente o Ultrassom de alta potência. Este equipamento apresenta várias vantagens, por conta de ser uma técnica eficaz e indolor, onde a pessoa submetida ao tratamento retorna as suas atividades

imediatamente, podendo ser considerado em alguns casos uma alternativa para quem não quer recorrer à cirurgia plástica.

Este procedimento é um tratamento não invasivo que auxilia na eliminação de gordura localizada e pode ser realizada em ambos os sexos, homens e mulheres. É uma técnica recomenda para indivíduos que estão insatisfeitos com seu corpo. Nos dias atuais, o desejo pelo corpo perfeito faz com que as pessoas procurem cada vez mais alternativas como o ultrassom, dentre suas diferentes formas de aplicação, para melhora de sua imagem corporal, autoestima e qualidade de vida. Porém, está nas mãos dos profissionais da área conhecer e utilizar os recursos com segurança e responsabilidade, e com protocolos cientificamente comprovados.

REFERÊNCIAS BIBLIOGRÁFICAS

MAIO, M. **Tratado de medicina estética**. 2.ed. São Paulo: Roca, 2011;

LACRIMANTI, L. M.; VASCONCELOS, M. G.; PEREZ, E. **Curso didático de estética: volume 1.** 2.ed. São Caetano do Sul, SP: Yends, 2014;

LACRIMANTI, L. M.; VASCONCELOS, M. G..; PEREZ, E**. Curso didático de estética: volume 2**. 2.ed. São Caetano do Sul, SP: Yends, 2014;

BORGES, F.S.; SCORZA, F. A., **Terapêutica em Estética**: Conceitos e técnicas. 1.ed. São Paulo: Phorte, 2016;

OLIVEIRA, G. B**. Análise dos efeitos do ultrassom de alta potência no tratamento da lipodistrofia localizada**: Revisão de literatura. Recife: Ed. Do Autor, 2016;

MACHADO, A. T. O. *et al.* **Benefícios da massagem modeladora na lipodistrofia localizada**. Id on Line Rev. Psic. V.11, N. 35. Maio/2017;

SILVA, A. C. *et al.* **Comparação entre ultrassom de 1 MHz e 3 MHz em tecido adiposo com prega cutânea igual ou superirior a 4 cm para o tratamento de fibroedemagelóide (FEG).** Bragança Paulista: 2017;

MANDARI, S. S. *et al.* **Diferença na atuação entre ultra som terapêutico e ultra som de alta potência na gordura localizada.** Santa Catarina: 2010;

NEVES, P. A. *et al.* **Efeito da aplicação da massagem modeladora e ultrassom na região abdominal em mulheres sedentárias.** In: Cadernos da Escola de Saúde. Curitiba:128,138,2013;

CARDOSO, S. K. *et al.* **Efeito imediato da ultracavitação na gordura localizada.** In: Revista Inspirar, movimento e saúde. Curitiba: Ed. 38, volume 9, número 2, ABR, MAI, JUN 2016;

SILVA, R. M. V. *et al.* **Efeitos da fonoforese com gel de ativos lipolíticos na adiposidade abdominal.** In: O Mundo da Saúde. São Paulo: 38 (4), 369,374, 2014;

CHARTUNI, J. M. *et al.* **Efeitos do ultrassom 3 MHz associado à ativos lipolíticos na adiposidade infra- abdominal:** Ensaio clínico randomizado. In: Perspectivas Online, Ciências Biológicas e da Saúde. Rio de Janeiro: Volume 1, número 1, 2011;

CASTOLDINI, A. P., *et al.* **Tratamento de lipodistrofia localizada abdominal:** Estudo de caso. In: Desafios da Atenção Multidisciplinar na Qualidade de Vida: Resumos CCBS/ Univates. Lajeado: E. da Univates, 2017;

NIWA, A. B. M., *et al.* **Experiência no uso do ultrassom focado no tratamento da gordura localizada em 120 pacientes:** Relato de caso. In: Surg Cosmet Dermatol. São Paulo: 2 (4), 325-5, 2010;

PEREIRA, D. S. L. **Eletrotermofototerapia.** Rio de Janeiro: SESES, 2017;

Marc R. Avam, *et al* (traduzido por Carlos Henrique de Araújo Cosendey, Geraldo Serra). **Atlas colorido de dermatologia estética** (recurso eletrônico). Porto Alegre: AMGH, 2011;

Ribeiro, C. **Cosmetologia Aplicada a Dermoestética**. São Paulo. Pharmabooks, 2006.

NEVES, S. R., *et al,* **Eficácia da associação de técnicas manuais e eletrotermoterapia na redução de medidas do abdome**. In: Revista de Biologia e saúde da UNISEP-ISSN: 1982-2774-v.1, n. 1,2. 2007;

YAMAMURA, Y. N., **Livro dourado da Acupuntura em Dermatoligia e Estética.** 2.ed. São Paulo: Center AO, 2010;

MATOS, S. P., **Cosmetologia Aplicada**. São Paulo: Érica, 2014.