APLICABILIDADE DO MICROAGULHAMENTO ASSOCIADO A VITAMINA C PARA REJUVENESCIMENTO FACIAL

LARISSA COURA BASTOS[1] ; TEREZINHA DE LOURDES DO NASCIMENTO [1]
LILIANE PEREIRA[2].

[1]Discente em Estética e Cosmetologia do Centro Universitário de Itajubá-FEPI. Itajubá/MG.

[2] Doutora, Mestre e Docente em Estética e Cosmetologia Faculdade São Lourenço – UNISEPE – São Lourenço/MG. Docente do Centro Universitário de Itajubá- FEPI. Itajubá/MG.

RESUMO

Atualmente há uma grande procura por técnicas que possam retardar o envelhecimento cutâneo, marcado por sinais e sintomas como manchas, rugas ou perda de elasticidade. Um dos tratamentos que ameniza o processo de envelhecimento da pele consiste na técnica do Microagulhamento, que por micro lesões estimula a produção de colágeno e potencializa a permeação de ativos como a vitamina C, tendo como sua principal função a sua ação antioxidante, anti-inflamatória, clareadora e participa da síntese de colágeno, além de ser empregada em várias formulações tópicas. A metodologia do presente estudo é uma revisão de literatura de caráter quantitativo foram utilizados livros e artigos científicos de base indexadas, como scielo, pubmed, google acadêmico, periódicos caps e lilacs. Sendo como descritores indexadores como microagulhamento, rejuvenescimento cutâneo e vitamina C. Tem como objetivo buscar na literatura artigos científicos que comprovem a eficácia do microagulhamento e vitamina C no rejuvenescimento facial, portanto, justifica-se este estudo com a importancia da investigação de técnicas que auxiliem a retardar o envelhecimento cutâneo. O microagulhamento é uma técnica que possui efeitos positivos sobre o envelhecimento facial e com base nos estudos conclui-se que a técnica associada a ativos como a vitamina C potencializa os resultados.

Palavras-chave: Microagulhamento. Rejuvenescimento. Vitamina C.

ABSTRACT

Currently there is a great demand for techniques that can slow the skin aging, which can be noticed through spots, wrinkles or loss of skin elasticity. One of the treatments that softens the aging process is the microneedling technique. Through micro lesions there is the stimulation of collagen production and enhancement of permeation of actives, such as vitamin C. Its main function is its antioxidant action, anti-inflammatory, whitening, participates in collagen synthesis, and is used in various topical formulations. For this study we used books and indexed scientific articles, such as Scielo, Pubmed, Google Scholar, CAPS periodcs and Lilacs. It goals to search the literature for scientific articles that prove the effectiveness of microneedling and vitamin C in facial rejuvenation, making the skin more beautiful and healthy. Therefore, this study concludes with the importance of microneedling. Which is a technique that has positive effects on facial aging, associated with actives such as vitamin C, enhancing the results obtained.

Keywords: Micro-needling. Rejuvenation. Vitamin C

INTRODUÇÃO

Atualmente há grande procura por técnicas que possam combater, minimizar e retardar o envelhecimento cutâneo (TRINDADE; BORTOLIN; MANZANO; 2019). O processo de envelhecimento causa alterações faciais, flacidez cutânea, ação muscular depressora, diminuição volumétrica dos compartimentos de gordura e perda de sustentação profunda (GARCIA; LIMA; BOMFIM, 2017)

A pele é um tecido cuja função principal é separar o meio interno do meio externo, encontrando-se exposta a um ambiente extremamente agressivo, podendo ser dividida em duas camadas principais: a epiderme e a derme (LIMA; SOUZA; GRIGNOLI, 2015).

A epiderme é composta por quatro camadas: estrato córneo, estrato granuloso, estrato espinhoso e estrato basal. A derme, considerada um tecido firme e elástico, oferece nutrientes à epiderme e acomoda anexos cutâneos, vasos sanguíneos, vasos linfáticos, além de células de origem conjuntiva e sanguínea. Sendo dividida em duas regiões: a derme papilar e a derme reticular. A derme papilar encontra-se logo abaixo da epiderme e possui as papilas dérmicas. É composta por feixes de colágeno distendidos e organizados, fibras elásticas, fibroblastos, capilares e terminações nervosas. A derme reticular, logo abaixo da derme papilar, é composta por fibras de colágeno espesso, fibras

elásticas consistentes, anexos epidérmicos e redes vasculares e nervosas, responsável pela força e elasticidade da pele e resistência da derme (LIMA; SOUZA; GRIGNOLI, 2015).

Com o envelhecimento intrínseco ocorre redução da mitose dos queratinócitos da camada basal da epiderme com consequente redução da produção da queratina, proteína responsável pela hidratação cutânea. Há redução da espessura da epiderme e derme e redução no número de células e das principais proteínas, o que acarreta a formação de rugas, desidratação e hipercromias (PEREIRA, 2016). Uma das principais causas do envelhecimento cronológico é a diminuição da produção de colágeno, a principal proteína de sustentação do tecido cutâneo. Sendo abundante durante a infância, diminuindo na puberdade, estabilizando-se por volta dos 20-30 anos, e interrompida na velhice. Com o passar do tempo, os fibroblastos se tornam envelhecidos, sendo chamados fibrócitos e param de produzir colágeno, elastina e ácido hialurônico. Além disso o colágeno existente na pele, sobretudo do tipo I, o mais importante em termos estruturais, é constantemente agredido pelo processo de glicação das proteínas e pelos radicais livres e assim permanece na pele, mas sem exercer a sua função (PEREIRA, 2016). O colágeno é o principal componente fibroso da derme, responsável pela biomecânica dérmica e sua síntese ocorre a partir dos fibroblastos, por meio de um processo de ação enzimática, dependente de ferro e vitamina C (GONÇALVES et al., 2015; TESTON et al., 2010., LIMA; SOUZA; GRIGNOLI, 2015). A vitamina C, estimula a síntese de colágeno, sendo um excelente antioxidante, anti-inflamatório e estimulador dos fibroblastos que possibilita maior produção de colágeno e elastina. Assim, age através de diferentes mecanismos de ação permitindo os efeitos positivos nos tratamentos estéticos ao combate ao envelhecimento cutâneo (CAYE et al., 2008). Segundo os autores Teston, Nardino e Pivato (2010) a vitamina C ou ácido ascórbico uma vitamina hidrossolúvel que os seres humanos não são capazes de sintetizar, devido à deficiência genética da gulonolactona oxidase que impede a síntese de ácido L-ascórbico a partir da glicose. A dose recomendada para manutenção de níveis de saturação da vitamina C no organismo é de cerca de 100 mg por dia. Nas substâncias naturais é encontrada principalmente na forma reduzida, mas nada impede ser encontrada na forma oxidada, sendo, porém menos frequente. O ácido ascórbico, dentre suas várias funções, aumenta a firmeza e elasticidade através formação das fibras colágenas existentes em praticamente todos os tecidos do corpo humano, principalmente na derme. Tem efeito clareador e regenera a vitamina E, protege a pele da ação dos raios ultravioleta neutralizando os radicais livres, preservando

a estrutura dos fibroblastos e atuando intensamente no tratamento de inflamações, pois impede a produção do ácido araquidônico que é uma substância pró-inflamatória causadora das rugas, além de reduzir a síntese de melanina através da inibição da tirosinase.

A técnica de microagulhamento teve início na década de 90, como nome de "subcisão", apresentada por Orentreich, sua finalidade era induzir a produção de colágeno no tratamento de cicatrizes cutâneas e rugas (TRINDADE; BORTOLIN; MANZANO, 2019). É um procedimento realizado através de um rolo cilíndrico de polietileno, envolvido por micro agulhas estéreis de aço inoxidável (CASAROTTO; SINIGAGLIA,2019). A técnica consiste na geração de múltiplas micropunturas que resultam em estimulo inflamatório e produção de colágeno (LIMA, BONFIM.,2017). O mecanismo de ação da técnica é divido em três fases: indução percutânea de colágeno, cicatrização e maturação (LIMA; SOUZA; GLIGNOLI,2015).

O presente estudo tem como objetivo buscar na literatura pesquisas científicas que comprovem a eficácia do microagulhamento e vitamina C no rejuvenescimento facial. A técnica de microagulhamento, consiste na perfuração da camada córnea sem danificar a epiderme, permitindo aumento da proliferação celular e liberação de fatores de crescimento. A produção de colágeno e elastina na derme é estimulada através de uma injúria que a formação de micro canais, aumentando assim à permeabilidade dos cosméticos, como por exemplo a vitamina C (CASAROTTO, SINIGAGLIA, 2019). Portanto justifica- se esse estudo pela importância da investigação de técnicas que auxiliem a retardar o envelhecimento através da técnica de microagulhamento com o uso da vitamina C.

METODOLOGIA

O presente estudo é uma revisão de literatura, de caráter quantitativo, cuja sua elaboração da base teórica foi realizada a partir de analise em livros e artigos científicos. Na operacionalização desta revisão, foram utilizadas as seguintes etapas: identificação do tema, amostragem, extração dos estudos incluídos e sua avaliação. Foram incluídos artigos de periódicos nacionais e internacionais; redigidos em português, inglês ou espanhol; indexados em bases de dados informatizadas, como Scielo, Google Acadêmico,

PubMed, Periódicos Capes e Lilacs. A busca foi direcionada por descritores indexadores como Microagulhamento, Rejuvenescimento Cutâneo, Vitamina C. Essa revisão permite acesso e conhecimento para análise e resultados do estudo sobre o uso da vitamina C associado ao microagulhamento para o rejuvenescimento facial.

REVISÃO DE LITERATURA

A pele além de revestir o corpo, funciona como termo regulação, protege contra agressões externas, absorve vitamina D, barreira à prova d'água, conserva fluidos corporais, impede a penetração de microrganismos e pela secreção e absorção de substância. Maior órgão do corpo humano, 20% de massa corporal. A superfície total da pele de um adulto é de aproximadamente 1,6 a 2,0 m², e uma espessura que varia de 1,5 a 4,0 mm, sendo maior em homens que mulheres (HARRIS, 2012; BADIN et al., 1998).

Composta por três camadas básicas e suas subdivisões, cada qual com sua função sendo elas: A epiderme é constituída por tecido epitelial, sendo a camada mais externa da pele, com espessura de 60 mícrons, composta de epitélio escamoso estratificado que está dividida em quatro camadas (PEREIRA, 2016; BADIN et al., 1998). Camada basal: Constituída de uma única camada de células, que contém as células germinativas por sua divisão mitótica surgem os queratinócitos, que produzem a queratina passando pelo processo de estratificação, gerando os corneócitos. A medida que os queratinocitos são formados vão migrando para superfície da epiderme, há também a maturação em células queratinizadas que descamam a superfície. As células basais são ligadas com as células espinhosas através de desmossomos (ALBANO; PEREIRA; ASSIS, 2018; BADIN et al., 1998).Camada espinhosa: Constituída de cinco a seis camadas de queratinocitos, são células basais poliédricas que possui espaços intercelulares, suas pontes intercelulares têm como equivalente a espinhos ao redor das células sendo elas interligadas as células adjacentes por estruturas chamadas desmossomos (BADIN et al., 1998). Camada córnea: Constituída de quatro a oito fileiras de células com limite citoplasmático, é uma porção variável de espessura sendo bastante espessa nas regiões como palmas das mãos e plantas dos pés (BADIN et al., 1998).Camada granulosa: Constituída por células alongadas, grânulos queratohialinos constituídos de proteínas ricas em cistina e histidina. Sendo assim a camada mais superficial da epiderme sem queratinização (BADIN et al., 1998).

Lâmina lúcida: É comum na camada córnea espessa, nem sempre visível, é a transição entre células granulosa e os corneócitos (BADIN et al., 1998).

A Derme é uma camada de tecido conjuntivo,, fina de espessura entre 0,5mm a 3mm, encontra – se como componente celular os fibroblastos, mastócitos, plasmócitos, linfócitos, leucócitos e macrófagos; vasos sanguíneos, nervos, e os apêndices da epiderme como pelos, glândulas sudoríparas e sebáceas. É a camada de sustentação da epiderme composta por colágeno e elastina, fibras elásticas e material amorfo. Responsável pela elasticidade, resistência, proteger contra traumas mecânicos, retém agua e faz a termo regulação do corpo. Sendo subdividida em derme papilar e derme reticular (ALBANO; PEREIRA; ASSIS, 2018; BADIN et al., 1998).

A derme papilar tem como função fixar a membrana basal à rede de fibras elásticas da derme. É composta por fibrilas colágenas finas e fibras elásticas imaturas. Nesta camada encontra-se grande número de fibroblastos com capacidade de síntese e proliferação maior que a derme reticular (ALBANO; PEREIRA; ASSIS, 2018; BADIN et al., 1998).

A derme reticular é um tecido conectivo denso, de forma irregular, responsável pela força e elasticidade da pele. Composta por fibrilas colágenas de maior diâmetro, fibras elásticas maduras, o sistema de fibras é o responsável pela resistência da derme. (ALBANO; PEREIRA; ASSIS, 2018; BADIN et al., 1998). A principal proteína de sustentação da derme é o colágeno, sendo 90 % do colágeno presente na derme do tipo I, o mais importante em termos estruturais e formação de fibras de sustentação (PEREIRA, 2016).

A Hipoderme ou Tecido Conjuntivo Subcutâneo, formado por tecido adiposo é responsável pela reserva energética, liberação de vários peptídeos, composta também por fibroblastos e unidades neurovegetativas que estruturam a matriz intersticial a rede micro circulatória (ALBANO; PEREIRA; ASSIS, 2018.)

Figura 1. Representação esquemática da constituição da pele.

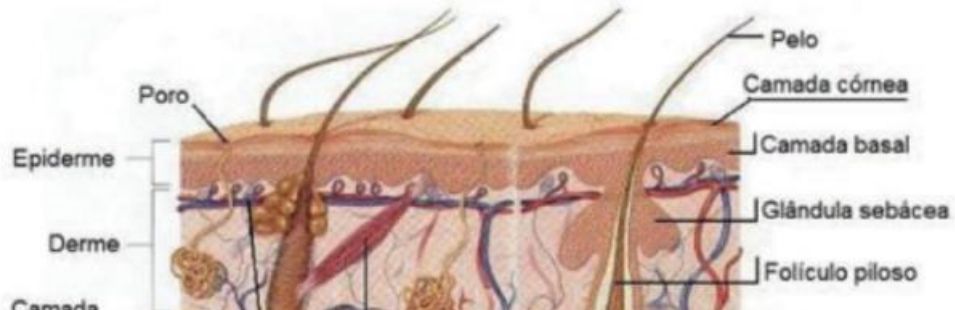

Fonte: TRINDADE, BORTOLIN, MANZANO (2019)

Envelhecimento cutâneo

O envelhecimento pode ser caracterizado pelo conjunto de alterações que ocorrem no organismo ao longo da vida. A pele nosso maior órgão representa uma notável indicação do processo de envelhecimento. Pode ser classificado em duas formas: envelhecimento intrínseco ou cronológico, e o extrínseco ou foto envelhecimento (CAYE et al., 2008; CHIA, 2016).

Envelhecimento intrínseco ou cronológico: Ocorre com o tempo e é determinado pela genética, sendo inevitável com aparecimentos de manchas, perda de elasticidade, rugas finas que podem aparecer nas áreas da pele protegidas ou não do sol. Causando alterações biomoleculares e histológicas, como alteração na arquitetura das fibras elásticas na derme, retificação da junção dermoepidérmica, atrofia cutânea, desorganização e achatamento das células basais, e a redução da resposta imunológica pela diminuição das células de Langerhans, alteração no folículo piloso, retardando o crescimento dos cabelos e pelos. A idade cronológica está relacionada ao tempo de vida que a pessoa possui, enquanto a biológica está relacionada ao envelhecimento celular (CAYE et al., 2008; CHIA, 2016).

Envelhecimento extrínseco ou foto envelhecimento: A exposição solar é hoje uma das principais causas do envelhecimento cutâneo precoce. O foto envelhecimento é mais intenso na pele clara, causando algumas alterações histológicas, como por exemplo nos fibroblastos reduzindo o gene dos protocolágenos tipos I e II, assim, diminuído a produção de colágeno, deixando assim a pele mais flácida e sem elasticidade (CAYE et al., 2008; CHIA, 2016).

Uma das principais causas do envelhecimento é a perda de colágeno, sobretudo do tipo I, o colágeno é uma proteína quaternária responsável pela biomecânica dérmica e pela sustentação da pele. Com a senescência os músculos ficam flácidos, a densidade dos ossos diminui, ligamentos e articulações perdem sua força motora e a quantidade de colágeno diminui, além disso o colágeno existente é constantemente destruído pelos radicais livres e pela glicação. Esta proteína é abundante durante a infância, diminuindo na puberdade, estabilizando-se por volta dos 20-30 anos, e interrompida na velhice (GONÇALVES et al., 2015; TESTON et al., 2010).

Os fibroblastos para produzirem o colágeno precisam de ferro e vitamina C. A vitamina C está ligada na síntese de colágeno e glicosaminoglicanas, que ajudam a manter os tônus e a firmeza da derme, para que haja uma síntese de colágeno é necessário o sinergismo entre a vitamina C e a ingestão de proteínas com as propriedades do colágeno (GONÇALVES et al., 2015).

A vitamina C é uma molécula ácida, com forte atividade redutora, derivada de açúcares. É o nome genérico dado ao ácido ascórbico, uma vitamina hidrossolúvel essencial para a saúde do ser humano, mas não é sintetizada pelo organismo, então, devemos adquiri-la de forma exógena, através da ingestão alimentos como frutas e vegetais (SANTOS, 2012).

Entre suas diversas funções, a vitamina C atua na fase aquosa como um excelente antioxidante, anti-inflamatório e estimulador dos fibroblastos que possibilita maior produção de colágeno e elastina sobre os radicais livres reciclando a vitamina E (SANTOS, 2012; TESTON et al., 2010; SANTOS et al., 2018).

A vitamina C em seres humanos não é sintetizada em função da incapacidade de produzir a enzima necessária, sendo assim a melhor maneira de obtermos vitamina C é através da alimentação, pois maior parte das plantas e animais tem a capacidade de sintetiza-la. Podemos encontra-la no limão, laranja, acerola, caju, goiaba, repolho, brócolis, couve-flor, groselhas pretas, pimentão doce, salsa, batatas, batatas doces, couves de Bruxelas, morangos, manga. Sendo encontrada também no fígado, leite e carne (CAVALARI; SANCHES, 2018).

A associação da vitamina C com a técnica de microagulhamento potencializa o processo de cicatrização e melhorando assim as sequelas pós-inflamatórias. É capaz de

estimular a proliferação celular pelos fibroblastos dérmicos na pele envelhecida induzindo a síntese de colágeno tipo I e III (TESTON et al., 2010; SANTOS et al., 2018).

A técnica de microagulhamento surgiu na década de 90, apresentada por Orentreich. Foi nomeada em primeiro momento como “subcisão” ou agulhamento dérmico. Por ser um procedimento que utilizava agulha para estimular a produção de colágeno no tratamento de cicatrizes e rugas (TRINDADE; BORTOLIN; MANZANO, 2019).

O microagulhamento é um procedimento realizado através de um rolo cilíndrico de polietileno, envolvido por micro agulhas estéreis de aço inoxidável, com o objetivo de rejuvenescimento cutâneo, tratamento de cicatrizes, manchas e permeação de ativos (CASAROTTO; SINIGAGLIA,2019). Dependendo da sua finalidade de uso, pode variar de 190 a 1.080 agulhas de 0,20 mm a 3 mm de comprimento e vão de 0,1 mm a 0,12 mm de diâmetro no ponto máximo de penetração (BORGES; SCORZA, 2016).

Figura 2. Classificação do tamanho (em milímetros) do equipamento (Roller) utilizado para o procedimento de Microagulhamento.

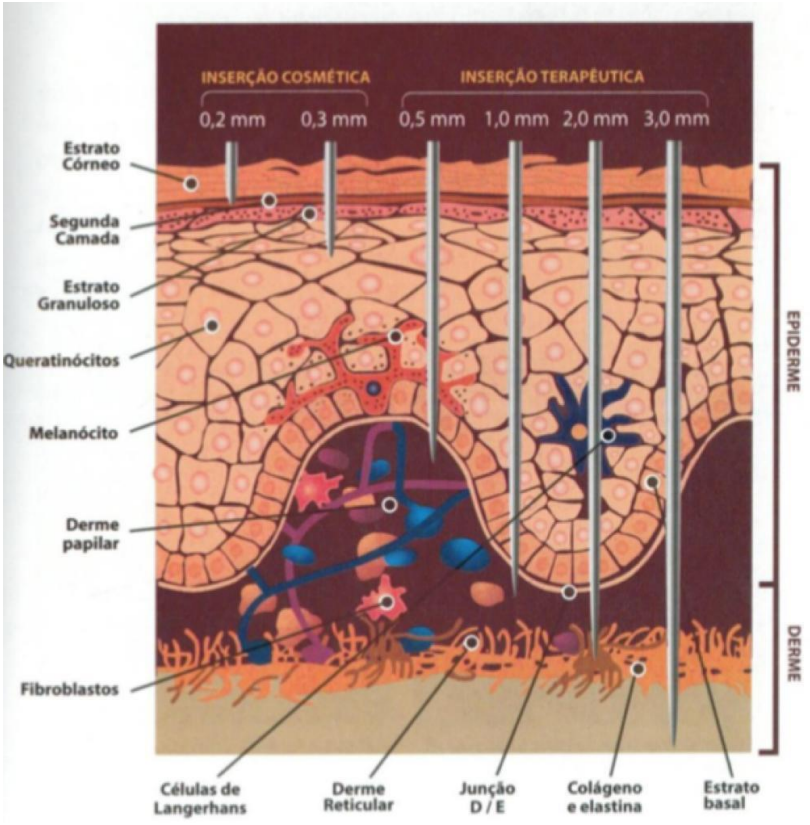

Fonte: BACHA, MUDRIK (2016)

A técnica age de duas maneiras: estimulando a produção natural de colágeno ou indução percutânea de colágeno através da resposta ao processo inflamatório, o que facilita o Sistema de Acesso Transdermal de Ingredientes, conhecido como "*Drug delivery*". As agulhas criam sobre a pele micro canais, e dessa forma, cosméticos ou formulações aplicadas em sequência penetram de forma mais eficaz e rápida. Os ativos presentes nos produtos alcançam partes mais profundas da pele, com mais eficiência do que aplicados de maneira tópica. Por atingir camadas mais profundas da pele a cautela na escolha do produto utilizado deve ser maior. Os veículos utilizados devem ser a base de água, gel, sérum e gel creme (NEGRAO,2017). O mecanismo de ação da técnica é divido em três fases: indução percutânea de colágeno, cicatrização e maturação (LIMA; SOUZA; GLIGNOLI,2015).

Fase de indução percutânea de colágeno, vai ocorrer logo após a lesão, formando coágulos para proteção contra contaminações, vai ocorrer a liberação de histamina e serotonina, promovendo assim uma vasodilatação e a quimiotaxia de neutrófilos e monócitos, que são os responsáveis pela liberação de queratinocitos. O novo tecido depende de fatores de crescimento que inclui fatores derivados de plaquetas, transformadores de alfa, beta, interleucina-1 e fator de necrose tumoral. Após 72horas da realização do procedimento os linfócitos T libera interleucina-1, reguladora da colagênase e linfocinas, que são as responsáveis pela resposta imunológica (ALBANO; PEREIRA; ASSIS,2018).Na cicatrização vai ocorrer a quimiotaxia de monócitos, que se transforma em macrófagos e secretam fatores de crescimento dos fibroblastos, (FGF), PDGF, TGF – α e TGF – β, que vai estimular a migração e proliferação de fibroblastos, seguida da produção de colágeno tipo III, elastina, glicosaminoglicanos e proteoglicanos. Também vai ocorrer a angiogênese e epitelização. Os queratinocitos são estimulados e restabelecem as lacunas que são formadas na camada basal aumentando a produção de lamina e colágeno tipo IV e VII (BACHA; MUDRIK, 2016). E por fim, a fase de maturação onde vai ocorrer a substituição do colágeno tipo III pelo colágeno tipo I, que é o mais duradouro e pode permanecer de cinco a sete anos. O tecido é regenerado e com isso uma melhor aparência da pele (LIMA; SOUZA; GRIGNOLI,2015).

Figura 3. O mecanismo de ação da técnica de Microagulhamento dividida em três fases.

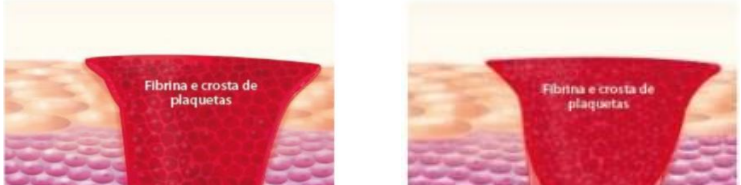

Fonte: BORGES (2016)

Outra função da técnica de microagulhamento é a potencialização da permeação de ativos cosmológicos por meio dos microcanais causados pelas agulhas, que facilitam a absorção dos ativos utilizados de uma forma mais eficaz, podendo aumentar a penetração de moléculas maiores. Sendo assim, o uso do microagulhamento combinado com ativos cosméticos podem potencializar os resultados (LIMA; SOUZA; GRIGNOLI, 2015). O microagulhamento pode ser usado como condutor de ativos, como a vitamina C para melhora do envelhecimento da face, tratamento de flacidez e de rugas, aumentando assim a produção de colágeno e elastina, melhorando aspectos de cicatrizes e estrias recentes ou antigas (GARCIA; LIMA, 2017).

Figura 4. Demonstração da permeação de ativos.

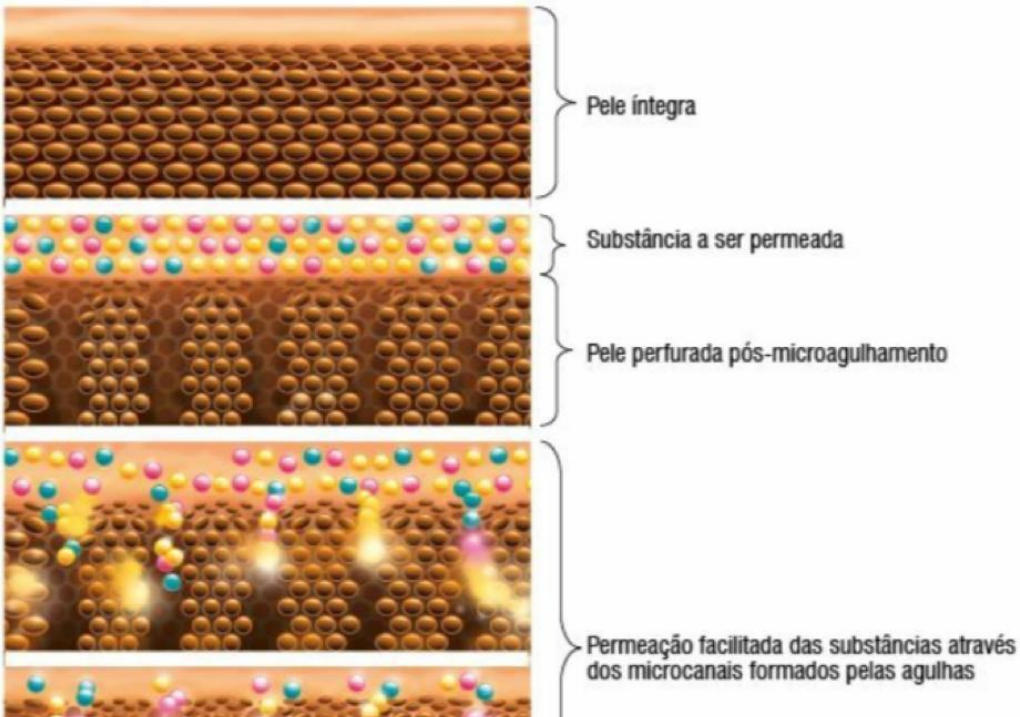

Fonte: BORGES (2016)

RESULTADOS E DISCUSSÃO

A técnica de microagulhamento tem como objetivo gerar micro lesões cutâneas que consequentemente irá induzir a produção de colágeno, além disso ajuda na permeação de medicamentos ou cosméticos tópicos (BORGES; SCORZA, 2016). A vitamina C possui função antioxidante, foto rejuvenescedor, despigmentante, reduzindo os sinais de foto envelhecimento combatendo as rugas. Além disso estimula a síntese de colágeno sendo uma importante proteína estrutural da pele (CAYE et al., 2008). Segundo Garcia, Lima e Bomfim (2017) a partir da aplicação do microagulhamento ocorre o aumento a produção de colágeno; sendo assim necessário aumentar a quantidade de vitamina C tanto na dieta quanto no local da aplicação do tratamento.

Titulo	**Autor / Ano**	**Metodologia**	**Resultados**	**Fonte**
Microneedling Therapy em cicatrizes faciais atróficas: uma avaliação objetiva	*Majid, 2009*	O presente estudo trás 37 pacientes sendo 32 sofria de cicatrizes faciais atróficas pós-acne, 2 cicatrizes pós-	O estudo resultou em 26 do total de 36 pacientes (72,2%) apresentaram uma excelente resposta ao tratamento com dermaroller, enquanto outros seis obtiveram uma boa resposta	J Cutan Aesthet Surg .

		traumáticas e pós-varicela, 1 paciente apresentava cicatrizes pós-herpéticas. Variando de 13 a 34 anos, com cicatrizes faciais atróficas, de Grau 2 a Grau 4. Foi realizado o tratamento em 2 meses. Os pacientes avaliaram a eficácia do tratamento em 1 a 10 pontos.	(16,7%). Apenas quatro pacientes (11,1%) do total de 36 não apresentaram resposta significativa ao tratamento, e 1 desistiu.	
Uso do microagulhamento e do microagulhamento associado a princípios ativos para tratamento de cicatrizes de acne	BERNARDI, OGNIBENI, 2019	Trata-se de um estudo de caráter longitudinal, experimental e comparativo. Participou do estudo uma voluntária do sexo feminino, com idade de 39 anos, com cicatrizes de acne em face bilateralmente A aplicação foi realizada através do aparelho de	O estudo relatou que, houve redução de rugas finas nas regiões periorbital, frontal e sulco nasogeniano. Porém, seria necessária a utilização de câmera fotográfica de maior qualidade para melhor visualização. Através da análise fotográfica foi possível observar que ao comparar o conjunto de fotografias, notou-se que os resultados foram	Revista UNINGÁ I

		microagulhamento, com pressão moderada em forma de asterisco, foi realizado no mínimo quatro vezes em todos os sentidos (vertical, horizontal e nas duas diagonais), e aplicado fator de crescimento duas repetições e realizado a aplicação de ácido hialurônico. Na sequência mais três repetições e aplicado fator de crescimento epidérmico e fibroblástico, finalizando com mais duas repetições do microagulhamento. E a cada procedimento, era fotografada.	semelhantes, porém evidenciou-se melhora mais aparente em hemiface direita. As cicatrizes diminuíram de profundidade deixando a pele mais uniformee houve um clareamento na pele em geral.	
O uso de ácidos e ativos clareadores associados ao microagulhamento no tratamento de	MOURA et al;2017	A pesquisa possui caráter experimental, foi	No presente estudo foi utilizado o microagulhamento para	Revista Científica da FHO|UNIARARAS v. 5

manchas hipercrômicas: estudo de caso		desenvolvida e aplicada no tratamento de manchas hipercrômicas. Após a aprovação da Plataforma Brasil (CAAE 68121817.6.0000.5385), o estudo teve início e foi realizado na Clínica de Estética Facial do Centro Universitário Hermínio Ometto (Uniararas), com frequência de 01 sessão por semana, com duração de 01 hora, totalizando 10 sessões.	potencializar a permeação de ativos, uma vez que os micros canais facilitam a absorção do ativo, aumentando a penetração de moléculas maiores em até 80% ou pela estimulação de colágeno, quando este é utilizado isoladamente. A terapia combinada tende a ser mais eficaz, promovendo resultados mais satisfatórios e rápidos no tratamento de hipercromias. O protocolo aplicado nesse estudo de caso para o tratamento das manchas hipercrômicas, com microagulhamento associado a ácidos e ativos clareadores, home care com Vitamina C e uso diário de FPS 70, mostrou-se eficaz no tratamento das manchas hipercrômicas da cliente, além de promover melhora no aspecto da pele, como sua textura e uniformidade. A associação da técnica de microagulhament	

			o com diversos ativos proporcionou a otimização dos resultados.	
Subcisão e microagulhamento: relato de dois casos	Góes et al., 2016	Para ambos os pacientes foi utilizada a técnica de subcisão em que é introduzida uma agulha estéril de aspiração, 1,20 X 25mm 18G, por via transepidérmica, na profundidade da derme e subcutâneo, perfazendo trajetos lineares em diferentes direções nas áreas de cicatrizes distensíveis retráteis e crateriformes, o microagulhamento com agulhas de 1,5mm DermaRoller System®, Ekai Eletronic Technology co. Ltd, Guangzhou, China) na face toda. Após o	Após três sessões mensais houve bom resultado nas áreas tratadas, com elevação das cicatrizes e resposta clínica satisfatória após cada sessão, bem como no primeiro mês após três sessões. A paciente que se submeteu aos dois procedimentos obteve resposta superior	Surg Cosmet Dermato

		procedimento os pacientes foram orientados a fazer uso de creme cicatrizante (Cicaplast Baume B5 ® La Roche Posay,) uma vez ao dia durante sete dias e fotoproteção.		
Microagulhamento: série de casos associados drug delivery	Kalil1et al., 2017	Os protocolos de tratamento de seis pacientes do sexo feminino, com idade entre 30 e 50 anos. Duas pacientes realizaram o microagulhamento para tratamento de estrias, duas para tratamento de melanoses e rejuvenescimento da pele das mãos e duas para melanoses e rejuvenescimento da pele da face. Com agulhas de 2mm de compriment	Segundo os resultados obtidos, o procedimento realizado na face, ambas as pacientes tiveram redução na acne (52% e 69%) e melhora da textura da pele (16,2% e 10,7%). Uma das pacientes apresentou, ainda, melhora do número de poros (28,5%), diminuição de manchas (20,3%) e melhora de 25% na sensibilidade da pele. O procedimento nas estrias demonstrou melhora satisfatória nas duas pacientes para todos os parâmetros avaliados. Resultado similar foi observado clinicamente na avaliação de manchas, textura e	Surg Cosmet Dermatol

		o no procedimento realizado na face, 1,5mm nas mãos e 2,5mm nas estrias. Foram realizadas duas sessões em cada região com intervalo de 20 dias.	qualidade da pele nas pacientes submetidas ao procedimento nas mãos (Figura 2). Na avaliação realizada na face, os parâmetros vermelhidão, acne e poros foram avaliados como resultado razoável, enquanto os outros fatores (textura, manchas, qualidade da pele, rugas e rítides) revelaram alto grau de melhora.	
Tratamento de rugas periorbitais por terapia de indução de colágeno	Fabbrocini et al,2009	Foram incluídos 20 pacientes com rugas periorbitais sendo 12 mulheres e oito homens com idades entre 50 e 65 anos. Cada paciente foi tratado com um aparelho específico em duas sessões. A avaliação foi feita a partir de fotografias, para avaliar a profundidade das rugas, e de moldes de borracha de silicone,	Na análise fotográfica dos pacientes, apoiada pelo teste do sinal e grau de irregularidade do relevo das rugas, apoiado pela transformação rápida de Fourier e pelas imagens das rugas, mostraram que depois de duas sessões observou-se diminuição no grau das rugas na maioria dos pacientes.	Surgical & Cosmetic Dermatology

		para imprimir o relevo das rugas.		

Os estudos mostraram, parcialmente, uma eficácia na utilização da técnica de microagulhamento para rejuvenescimento facial, dentre 21 artigos pesquisados. Em um dos estudos de Majid (2009), foram analisadas a eficácia do dermaroller, em diferentes tipos de cicatrizes e seus diferentes graus. Foi observada uma excelente resposta em cicatrizes de rolamento coberto, enquanto foi observada resposta moderada em cicatrizes sem caroço. A gravidade das cicatrizes melhorou em duas ou mais notas em 26 dos pacientes e em mais seis pacientes, conseguiu uma redução nas cicatrizes em um único grau. Assim, de maneira geral, uma resposta boa a excelente foi alcançada em 32 dos 36 pacientes. Também se notou que as cicatrizes faciais devido a outras etiologias também responderam, com boa ou excelente resposta. O tratamento Dermaroller tem vantagens definidas, como custo mais barato, a facilidade comparativa de todo o procedimento e também o tempo de inatividade mínimo associado a ele.

Segundo Bernardi e Ognibeni (2019) o uso do aparelho de microagulhamento e do microagulhamento com princípio ativo relatou uma redução de rugas finas nas regiões periorbital, frontal e sulco nasogeniano. O micro canais provocados pelo dermaroller facilitam a absorção dos ativos, aumentando assim a penetração de moléculas maiores em até 80%. Podendo então afirmar que a ação combinada do microagulhamento e ativos pode potencializar os resultados.

Segundo Moura et al. (2017) constataram o uso do microagulhamento como veiculador de ativos para rejuvenescimento como Retinol e Vitamina C. Observaram também, que o uso isolado desta técnica promove melhora na textura, na coloração e no brilho de peles envelhecidas, além de auxiliar no tratamento de flacidez e atenuação de rugas, já que favorece a produção de colágeno, proporcionando aumento de volume da área tratada à custa desse estímulo. No estudo foi utilizado home CARE com a Vitamina C, pois de acordo com o autor a Vitamina C tópica reduz a formação de radicais livres, estimula a síntese de colágeno, apresenta atividade foto protetora, prevenindo os danos causados pelas radiações, auxilia no tratamento de manchas hipercrômicas, entre outras. E o microagulhamento se mostra eficiente em diversos tratamentos estéticos, seja pela permeação de ativos ou pela estimulação de colágeno, quando este é utilizado isoladamente. A terapia combinada tende a ser mais eficaz, promovendo resultados mais satisfatórios e rápidos.

Segundo Góes et al. (2016) O microagulhamento consiste na aplicação de um instrumento com centenas de agulhas, que criam milhares de pertuitos na pele, no nível da derme papilar. Durante o procedimento, a rolagem é geralmente contínua até que ocorra sangramento e, com isso se inicia uma complexa cascata de fatores de crescimento que resulta em produção de colágeno. Já a subcisão, que foi introduzida em 1995, é procedimento em que uma agulha, em geral hipodérmica, é inserida sob a pele, no plano

subcutâneo, e é passada em múltiplas direções, com o objetivo de romper os componentes fibrosos abaixo da cicatriz. Embora a subcisão possa ser realizada como técnica única, os resultados clínicos costumam ser melhores quando há associação com outros procedimentos, como foi com a paciente aqui apresentada, em que houve associação de microagulhamento e subcisão. A subcisão e o microagulhamento têm vantagens, como menor tempo de recuperação dois a três dias, são seguras em a foto tipos e apresentam menores riscos de hiperpigmentação pós-inflamatória quando comparadas a outras técnicas.

Segundo Kalil et al (2017) a associação de uma fórmula cosmética com o microagulhamento potencializa o resultado do rejuvenescimento da pele em 28%. Após o procedimento do microagulhamento inicia-se o processo de cicatrização que culmina com a formação de colágeno tipo I, que tem efeito no rejuvenescimento e cicatrizes. Para o remodelamento do colágeno as agulhas devem chegar a profundidade de um a 3 mm, atingindo a derme. O microagulhamento aumenta a permeabilidade cutânea por aproximadamente 48 horas; esse tempo pode ser ampliado com a oclusão, que retarda a restauração do estrato córneo.

Segundo Fabbrocini et al (2009) a terapia de indução de colágeno, é uma técnica simples e que pode ter um efeito imediato sobre melhora de rugas periorbitais. Análises feitas por imagens computadorizadas e moldes de peles, consiste que dados clínicos mostraram uma melhora das rugas finas e da rugosidade após a terapia. O novo colágeno atinge seu pico de 10 a 12 semanas após o tratamento; porem segundo a literatura um resultado completo pode ser observado após 8 a 12 meses de tratamento. Há provas cientificas que o uso das agulhas estimula a revascularização, preenche cicatrizes acneicas repigmenta marcas de estrias.

CONSIDERAÇÕES FINAIS

Com base nas revisões literárias conclui-se que o microagulhamento é uma técnica que possui efeitos positivos contra o envelhecimento cutâneo, por meio de micro lesões que estimulam a produção de colágeno e elastina. Facilitando assim a permeação de ativos como a vitamina C, as micro lesões formadas permitem que uma maior de quantidade de vitamina C chegue as camadas da pele, facilitando a sua ação antioxidante combatendo assim os radicais livres, auxiliando na síntese de colágeno. Portanto o microagulhamento é eficaz para o rejuvenescimento facial e sua associação a vitamina C potencializa os resultados. No entanto vale ressaltar a necessidade de mais pesquisas sobre o tema.

REFERÊNCIAS BIBLIOGRÁFICAS

ALBANO, R.P.S., PEREIRA,L.P., ASSIS, I.B. MICROAGULHAMENTO – A TERAPIA QUE INDUZ A PRODUÇÃO DE COLÁGENO – REVISÃO DE LITERATURA. **Revista Saúde em Foco**, São Lourenço, n. 10, p.455-473, 2018. Disponível em: <http://portal.unisepe.com.br/unifia/wp-content/uploads/sites/10001/2018/07/058_MICROAGULHAMENTO_A_TERAPIA_QUE_INDUZ_A_PRODU%C3%87%C3%83O.pdf>. Acesso em: 10 out. 2019.

ANAIS BRASILEIROS DE DERMATOLOGIA, 6., 2015, Recife. **Microneedling in facial recalcitrant melasma: report of a series of 22 cases.** Recife: Anais Brasileiros de Dermatologia, 2015. 90 v. Disponível em: <https://www.ncbi.nlm.nih.gov/pmc/articles/PMC4689089/>. Acesso em: 24 out. 2019.

BADIN, Ana Zulmira Diniz; MORAES, Léa Mara; III, Thomas L. Roberts. **Rejuvenescimento Facial a:** LASER. Rio de Janeiro: Revinter Ltda, 1998. 472 p.

BERNARDI., Mayline Nadriani; OGNIBENI, Luciana C. R.. USO DO MICROAGULHAMENTO E DO MICROAGULHAMENTO ASSOCIADO A PRINCÍPIOS ATIVOS PARA TRATAMENTO DE CICATRIZES DE ACNE. **Revista UningÁ**, Maringá, v. 56, n. 4, p.93-103, 2019.

BRAIT, Dwany Caldas et al. **Microagulhamento associado a fatores de crescimento e vitamina C no tratamento de estrias, fibro edema gelóide e flacidez tissular na região glútea.** 2018. Disponível em: <http://portalatlanticaeditora.com.br/index.php/fisioterapiabrasil/article/view/2186/html>. Acesso em: 15 out. 2019.

BRAGHIROLI, Cintia Santos; CONRADO, Luciana Archetti. Microagulhamento e distribuição transepidérmica de drogas. **Surgical & Cosmetic Dermatology**, Rio de Janeiro, v. 10, n. 4, p.289-297, 2018. Disponível em: <http://www.surgicalcosmetic.org.br/detalhe-artigo/677/Microagulhamento-e-distribuicao-transepidermica-de-drogas>. Acesso em: 10 out. 2019.

Bhardwaj, D. (2013). Terapia de indução de colágeno com Dermaroller. *Jornal médico baseado na comunidade* , *1* (1), 35-37. Disponível em: < https://doi.org/10.3329/cbmj.v1i1.13854

CHIA, Chang Yung. **Rejuvenescimento Facial:** Conceitos e Técnicas. Rio de Janeiro: Dilivros, 2016. 321 p.

BORGES, Fábio dos Santos; SCORZA, Flávia Acedo. **Terapêutica em Estética Conceitos e Técnicas.** São Paulo: Phorte, 2016. 913 p.

CASAROTTO, Monica Estela; SINIGAGLIA, Giovana. **MICROAGULHAMENTO COMO RECURSO DE TRATAMENTO NO ENVELHECIMENTO CUTÂNEO: REVISÃO BIBLIOGRÁFICA.** 2019. 10 f. TCC (Graduação) - Curso de Pós Graduação em Estética e Saúde, Universidade Regional do Noroeste do Estado do Rio Grande do Sul-unijui, IjuÍ, 2019. Disponível em: <http://bibliodigital.unijui.edu.br:8080/xmlui/bitstream/handle/123456789/6013/Monica%20Casarotto.pdf?sequence=1>. Acesso em: 10 out. 2019.

CAVALARI, Tainah G. F.; SANCHES, Rosely Alvim. OS EFEITOS DA VITAMINA C. **Revista Saúde em Foco**, Amparo, p.749-765, dez. 2018. Disponível em: <http://portal.unisepe.com.br/unifia/wp-content/uploads/sites/10001/2018/09/086_Os_efeitos_da_vitamina_C.pdf>. Acesso em: 10 out. 2019.

CAYE, M. T.; et al. Utilização da vitamina C nas alterações estéticas do envelhecimento cutâneo. **Universidade do Vale do Itajaí- UNIVALI**,p. 1-13, Balneário Camboriú,2008.

El-Domyati M, Barakat M, Awad S, Medhat W, El-Fakahany H, Farag H. Microneedling Therapy for Atrophic Acne Scars: An Objective Evaluation. *J Clin Aesthet Dermatol*. 2015;8(7):36–42.

FABBROCINI, G. et al. Tratamento de rugas periorbitais por terapia de indução de colágeno. **Surgical & Cosmetic Dermatology**, Naples, v. 1, n. 3, p. 106-111, maio 2009. Disponível em: <http://www.surgicalcosmetic.org.br/detalhe-artigo/24/Tratamento-de-rugas-periorbitais-por-terapia-de-inducao-de-colageno>. Acesso em: 12 fev. 2016.

FERREIRA, Alessandra Silva; VASCONCELLOS, Deborah Cardoso de; FARIA, Fernanda Augusta Marques Pinheiro. **EFICÁCIA DO MICROAGULHAMENTO NO TRATAMENTO DO ENVELHECIMENTO FACIAL.** 2018. 21 f. TCC (Graduação) - Curso de Estética e Cosmética, Universidade Vale do Rio Verde- Unincor, Três Corações, 2018.

GARCIA, Fernanda; BOMFIM, Fernando; LIMA, Liliane. O uso da técnica do microagulhamento associada a vitamina C no tratamento de rejuvenescimento facial. Revista científica da FHO/UNIARARAS, [s.l.], v. 5, n.1, 2017.

GONÇALVES, Gleidiana Rodrigues et al. BENEFITS OF COLLAGEN INGESTION FOR HUMAN BODY. **Reb**, Sao Paulo, v. 8, n. 2, p.190-207, 2015.

GÓES, Heliana Freitas de Oliveira et al. Subcisão e microagulhamento: relato de dois casos. **Surgical & Cosmetic Dermatology**, Rio de Janeiro, v. 8, n. 4, p.381-384, 2016. Disponível em: <https://www.redalyc.org/articulo.oa?id=265549460013>. Acesso em: 10 out. 2019.

KALIL, Célia Luiza Petersen Vitello et al. Estudo comparativo, randomizado e duplo-cego do microagulhamento associado ao drug delivery para rejuvenescimento da pele da região anterior do tórax. **Surgical & Cosmetic Dermatology**, Porto Alegre, v. 7, n. 3, p.211-216, 2015. Disponível em: <http://www.surgicalcosmetic.org.br/detalhe-artigo/416/Estudo-comparativo--randomizado-e-duplo-cego-do-microagulhamento-associado-ao-drug-delivery-para-rejuvenescimento-da-pele-da-regiao-anterior-do-torax>. Acesso em: 10 out. 2019.

KALIL, Célia et al. Microagulhamento: série de casos associados drug delivery. **Surgical & Cosmetic Dermatology**, Porto Alegre, v. 9, n. 1, p.96-99, 2017. Disponível em: <Microagulhamento: série de casos associados drug delivery>. Acesso em: 10 out. 2019.

LIMA, Emerson V. A. et al. Assessment of the effects of skin microneedling as adjuvant therapy for facial melasma: a pilot study. **Bmc Dermatology**, Botucatu, n. 14, p.1-6, 2017. Disponível em: <https://bmcdermatol.biomedcentral.com/articles/10.1186/s12895-017-0066-5>. Acesso em: 10 out. 2019.

LIMA, Emerson de Andrade. Microneedling in facial recalcitrant melasma: report of a series of 22 cases. **Anais Brasileiros de Dermatologia**, Rio de Janeiro, v. 90, n. 6, p.919-921, 2015. Disponível em: <http://www.scielo.br/scielo.php?script=sci_arttext&pid=S0365-05962015000600919&lang=pt>. Acesso em: 10 out. 2019.

LIMA, E. V. A.; LIMA, M. A.; TAKANO, D. Microagulhamento: estudo experimental e classificação da injúria provocada. **Surgical & Cosmetic Dermatology**, Recife, v. 5, n. 2, p. 110-114, 2013.

LIMA, Angélica Aparecida de; SOUZA, Thaís Helena de; GRIGNOLI, Laura Cristina Esquisatto. OS BENEFÍCIOS DO MICROAGULHAMENTO NO TRATAMENTO DAS DISFUNÇÕES ESTÉTICAS. **Revista Científica da Fho|uniararas**, [s.l.], v. 3, n. 1, p.92-99, 2015. Disponível em: <http://www.uniararas.br/revistacientifica/_documentos/art.10-031-2015.pdf>. Acesso em: 10 out. 2019.

MANELA-AZULAY, Mônica et al. Vitamina C. **An Bras Dermatol**, Rio de Janeiro, v. 3, n. 78, p.265-274, 2003. Disponível em: <http://w.scielo.br/pdf/abd/v78n3/16303.pdf>. Acesso em: 10 set. 2019.

Majid I. Terapia de microagulhamento em cicatrizes faciais atróficas: uma avaliação objetiva. *J Cutan Aesthet Surg* . 2009; 2 (1): 26-30. doi: 10.4103 / 0974-2077.53096

MELO, Bruno Vidal de; CARVALHO, Debora Omido de; FRANCO, Wilcilena Cristina Teixeira. ESTUDO DO TRATAMENTO CUTÂNEO DE ESTRIAS PELA TÉCNICA DE MICROAGULHAMENTO. **Saber Científico**, Porto Velho, p.4-12, 2018.

MOURA, M. C.; MIRANDA, J.; GRIGNOLI, L. C. M. E.; SEGANTIN, J. C. **O uso de ácidos e ativos clareadores associados ao microagulhamento no tratamento de manchas hipercrômicas.** Revista Científica da FHO|UNIARARAS v. 5, n. 2/ 2017.

MONTAGNER, Suelen; COSTA, Adilson. Bases biomoleculares do fotoenvelhecimento. **An Bras Dermatol**, Campinas, v. 3, p.263-269, 2009. Disponível em: <http://www.scielo.br/scielo.php?script=sci_arttext&pid=S0365-05962009000300008>. Acesso em: 10 out. 2019.

NEGRÃO, M. M. C. **Microagulhamento: bases fisiológicas e práticas.** 2. ed. São Paulo: CR8 Editora, 2017. 295 p.

OLIVEIRA, Dayane Gabrielle Redede Mendes de; BRITO, Ermily Fabiana de; SANTIS, Simone de Almeida Cosmo de. **OS BENEFÍCIOS DA VITAMINA C TÓPICA NO**

COMBATE DO ENVELHECIMENTO CUTÂNEO DA FACE. 2016. 11 f. TCC (Graduação) - Curso de Tecnologia em Estética e Cosmética, Universidade Tuiuti do Paraná, Curitiba, 2016. Disponível em: <https://tcconline.utp.br/media/tcc/2017/05/OS-BENEFICIOS-DA-VITAMINA-C-TOPICA-NO-COMBATE-DO-ENVELHECIMENTO-CUTANEO-DA-FACE.pdf>. Acesso em: 10 out. 2019.

PAULINO, Gabriela Siqueira. **INDUÇÃO PERCUTÂNEA À PRODUÇÃO DE COLÁGENO NAS CICATRIZES DE ACNE POR MEIO DO MICROAGULHAMENTO.** 2018. 29 f. TCC (Graduação) - Curso de Fisioterapia, Faculdade Sudoeste Paulista – Fsp InstituiÇÃo Chaddad de Ensino, Itapetininga, 2018. Disponível em: <http://unifsp.edu.br/itapetininga/wp-content/uploads/2019/03/TCC-GABRIELA-SIQUEIRA-PAULINO-TCC-Paulino-S.-Gabriela-Fisioterapia.pdf>. Acesso em: 10 out. 2019.

PITT, Priscylla Furtado de Figueiredo. **MICROAGULHAMENTO E SUAS DIVERSAS INDICAÇÕES PARA TRATAMENTOS ESTÉTICOS.** 2017. 23 f. Monografia (Especialização) - Curso de Pós-graduação Lato Sensu em Biomedicina Estética, Instituto Nacional de Ensino Superior e Pesquisa Centro de CapacitaÇÃo Educacional, Recife, 2017. Disponível em: <https://www.ccecursos.com.br/img/resumos/3-microagulhamento-e-suas-diversas-indica--es-para.pdf>. Acesso em: 10 out. 2019.

SANTANA, Cândida Naira Lima e Lima et al. Microagulhamento no tratamento de cicatrizes atróficas de acne: série de casos. **Surgical & Cosmetic Dermatology**, Rio de Janeiro, p.63-66, 2016. Disponível em: <http://www.surgicalcosmetic.org.br/detalhe-artigo/539/Microagulhamento-no-tratamento-de-cicatrizes-atroficas-de-acne--serie-de-casos>. Acesso em: 10 out. 2019.

SANTOS, Ana Luiza Ramos de Moura dos. **ESTUDO COMPARATIVO ENTRE AS TÉCNICAS DE RADIOFREQUÊNCIA E MICROAGULHAMENTO NO REJUVENESCIMENTO FACIAL.** 2018. 15 f. TCC (Graduação) - Curso de Biomedicina, Faculdade de CiÊncias da EducaÇÃo e SaÚde, BrasÍlia, 2018.

SANTOS, Roany Pereira dos; BEIRIGO, Tamirys Golçalves; RABITO-MELO, Mirela Fulgêncio. OS BENEFÍCIOS DO MICROAGULHAMENTO ASSOCIADO A VITAMINA C NO TRATAMENTO DE SEQUELAS DE ACNE. **Revista Terra & Cultura**: Revista Terra & Cultura, Londrina, v. 34, p.63-71, 2018.

Singh A, Yadav S. Microneedling: Advances and widening horizons. *Indian Dermatol Online J*. 2016;7(4):244–254. doi:10.4103/2229-5178.185468

SILVA, Teresa de Jesus Sousa da; MEJIA, Dayane Priscila Maia. **Os benefícios da Vitamina C no Combate ao Envelhecimento Cutâneo.** 2013. 14 f. TCC (Graduação) - Curso de Pós-graduação em Estética – Biocursos, 2013. Disponível em: <https://portalbiocursos.com.br/ohs/data/docs/38/04_-_Os_benefYcios_da_Vitamina_C_no_Combate_ao_Envelhecimento_CutYneo.pdf>. Acesso em: 10 out. 2019.

TESTON, Ana Paula; NARDINO, Deise; PIVATO, Leandro. ENVELHECIMENTO CUTÂNEO: TEORIA DOS RADICAIS LIVRES E TRATAMENTOS VISANDO A PREVENÇÃO E O REJUVENESCIMENTO. **UningÁ Review**, Maringá, n. 01, p.71-84, 2010. Disponível em: <https://www.mastereditora.com.br/periodico/20130708_105239.pdf>. Acesso em: 10 set. 2019.

TRINDADE, Barbara de Paula; BORTOLIN, Bruna Cristina; MANZANO, Beatriz Martins. Os benefícios do microagulhamento no rejuvenescimento facial. **Medicina e Saúde**, Rio Claro, v. 2, n. 2, p.97-114, 2019.

VANNUCCHI, Helio; ROCHA, Marcele de Moraes. **Funções Plenamente Reconhecidas de Nutrientes:** Ácido ascórbico (Vitamina C). São Paulo: I Brasil International Life Sciences Institute do Brasil, 2012. 21 v. (Série de Publicações ILSI Brasil).

VANNUCCHI, Helio; ROCHA, Marcele de Moraes; TAKEUCHI, Paula Lumy. **Vitamina C.** São Paulo: I Brasil International Life Sciences Institute do Brasil, 2018. 21 v.